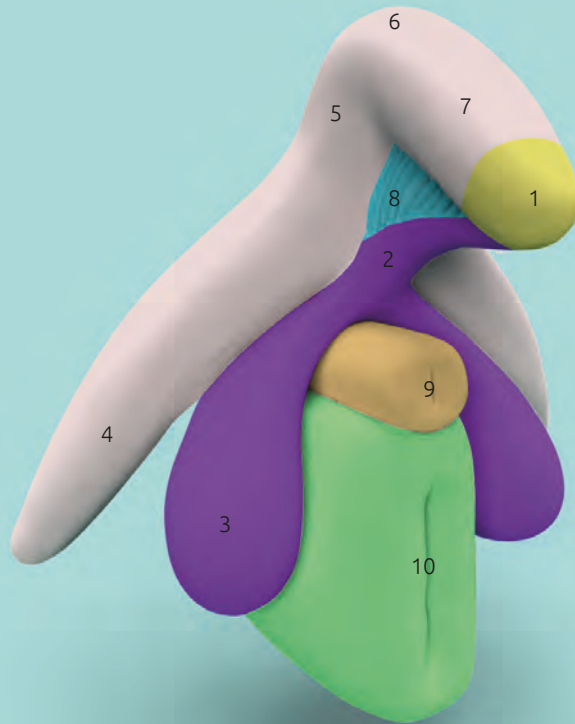


# Clitoris Plus Modell

Prof. Dr. D. Haag-Wackernagel



## Beschreibung

- 1 Klitoriseichel *Glans clitoridis*
- 2 RSP (Infra-corporeal Residual Spongy Part)
- 3 Vorhofbulben *Bulbus vestibuli*
- 4 Klitorisschenkel *Crus clitoridis*
- 5 Aufsteigender Klitoriskörper *Corpus clitoridis pars ascendens*
- 6 Klitoriswinkel
- 7 Absteigender Klitoriskörper *Corpus clitoridis pars descendens*
- 8 Kobeltscher Venenkomplex *Pars intermedia*
- 9 Harnröhre *Urethra*
- 10 Scheide *Vagina*

Das zweiteilige Modell „Clitoris Plus“ besteht aus dem nach Di Marino & Lepidi (2014) benannten Bulbo-Klitoralorgan (1–8) sowie der Harnröhre (9) und der darunter liegenden Scheide (10).

Was gemeinhin als Klitoris bezeichnet wird, besteht aus verschiedenen, eng miteinander verbundenen Strukturen mit unterschiedlichen Eigenschaften und unterschiedlicher embryonaler Herkunft. Die erektilen Schwellkörper (Corpus cavernosum) bestehen aus einem komplexen Netzwerk von venösen Gefäßhöhlräumen und einer dicken Hülle aus Bindegewebe, der Tunica albuginea. Die klitoralen Schwellkörper werden durch die Klitorisschenkel (4) gebildet, welche sich zum Klitoriskörper vereinigen, der aus dem aufsteigenden Klitoriskörper (5), dem Klitoriswinkel (6) und dem absteigenden Klitoriskörper (7) besteht. Diese Schwellkörper besitzen eine hohe Dichte an sensorischen Nervenendigungen, den Genitalkörperchen und den Vater-Pacini-Körperchen.

Zu den spongiösen Strukturen (Corpus spongiosum) des Bulbo-Klitoralorgans gehören die Klitoriseichel (1), das RSP (2) die Vorhofbulben (3), sowie der Kobeltsche Venenkomplex oder Pars intermedia (8). Die einzige von aussen erkennbare Struktur ist der vordere Teil der Klitoriseichel, welche wie ein Kappe auf den konisch zulaufenden Enden des absteigenden Klitoriskörpers (7) sitzt. Mit ihren rund 8'000 sensorischen Nervenendigungen ist die Klitoriseichel eine der empfindlichsten Strukturen des menschlichen Körpers, deren direkte Berührung schmerzhaft ist. Sie steht ausschliesslich im Dienste der sexuellen Erregung. Aufgrund ihrer embryonalen Herkunft steht sie über das RSP mit den Vorhofbulben in Verbindung.

Die Vorhofbulben (3) „reiten“ gewissermassen auf der Harnröhre (9) und der darunter liegenden Vagina (10). Sie bestehen ebenfalls aus schwellfähigem kavernösem Gewebe. Eine Tunica albuginea sowie die darunter liegen-

den ableitenden Venen fehlen aber, so dass eine Volumenvergrösserung, aber keine Erektion möglich ist.

Der Kobeltsche Venenkomplex kann als Blutverteiler betrachtet werden, der die Gefässstrukturen des Bulbo-Klitoralorgans untereinander verbindet. Weitere venöse Verbindungen des Kobeltschen Venenkomplexes bestehen zu den inneren Schamlippen, den Klitorisbändchen, dem Vaginalvorhof, der Vagina (10) und dem Harnröhrenschwellkörper (9).

Die Vagina ist nur schwach sensibel innerviert und dürfte, wie Kobelt schon 1844 festgestellt hat: „keinen Antheil an der Erzeugung des spezifischen Wollustgeföhles im weiblichen Körper haben“. Bei Erregung füllen sich die Blutgefässe der Vagina, was über die Druckerhöhung in den Kapillaren zur Ausscheidung von Flüssigkeit führt (Transsudation), welche als natürliches „Gleitmittel“ die Gewebe vor Verletzungen schützt.

# Clitoris Plus Modell

Prof. Dr. D. Haag-Wackernagel

Während der sexuellen Erregung erhöht sich der arterielle Blutzufluss und gleichzeitig entspannen sich die glatten Muskelfasern in den Gefässhöhlräumen der erektilen Gewebe (4-7), so dass diese mit Blut gefüllt werden. Durch die damit einhergehende Volumenvergrößerung werden die ableitenden Venen gegen die Tunica albuginea gepresst, was den Abfluss der Blutes blockiert und zur Erektion führt, welche eine Anhebung des Klitoriskörpers und ein Hervortreten der Klitoriseichel aus dem Klitorishut bewirkt. Bei sexueller Erregung nehmen die Vorhofbulben (3) durch Blutaufnahme an Volumen zu. Bei Druck auf die Bulben und auf die Klitorisschenkel, z.B. durch Penisstösse oder die reflektorischen Kontraktionen der Muskeln, welche diese Strukturen umhüllen, wird Blut über den

Kobeltschen Venenkomplex in den Klitoriskörper und die Klitoriseichel gepresst. Die Druckerhöhung führt zu einer Erniedrigung der Aktivierungsschwelle der zahlreich vorhandenen „Lustsinnesrezeptoren“ – der Genitalkörperchen und der Vater-Pacini-Körperchen – deren Stimulation von der Frau als sexuelle Erregung wahrgenommen wird, welche schlussendlich zum Orgasmus führt.

Die Erhaltung der Integrität der äusseren Genitalien ist für die weibliche sexuelle Gesundheit von zentraler Bedeutung!

## Literatur

Di Marino V & Lepidi H (2014). Anatomic Study of the Clitoris and the Bulbo-Clitoral Organ. 152 S. Springer International Publishing Switzerland

Kobelt G L (1844) Die männlichen und weiblichen Wollustorgane des Menschen und einiger Säugethiere in anatomisch-physiologischer Beziehung. Freiburg im Breisgau, Druck und Verlag von Adolph Emmerling.

Prof. Dr. med. Vincent Di Marino von der Medizinischen Fakultät der Universität Aix-Marseille danke ich ganz herzlich für seine wertvolle Unterstützung.

## Modell

Prof. Dr. Daniel Haag-Wackernagel, emeritierter Professor für Biologie in der Medizin, Universität Basel

## Design

Amos Haag

## Kontakt

haag@wackernagel.ch

## Hersteller

KESSEL medintim GmbH  
Kelsterbacher Str. 28  
64546 Mörfelden-Walldorf  
Germany

**EAN** 4013273002202

**Art.-Nr.** MO CLIT